

РОТАВИРУСНАЯ ИНФЕКЦИЯ

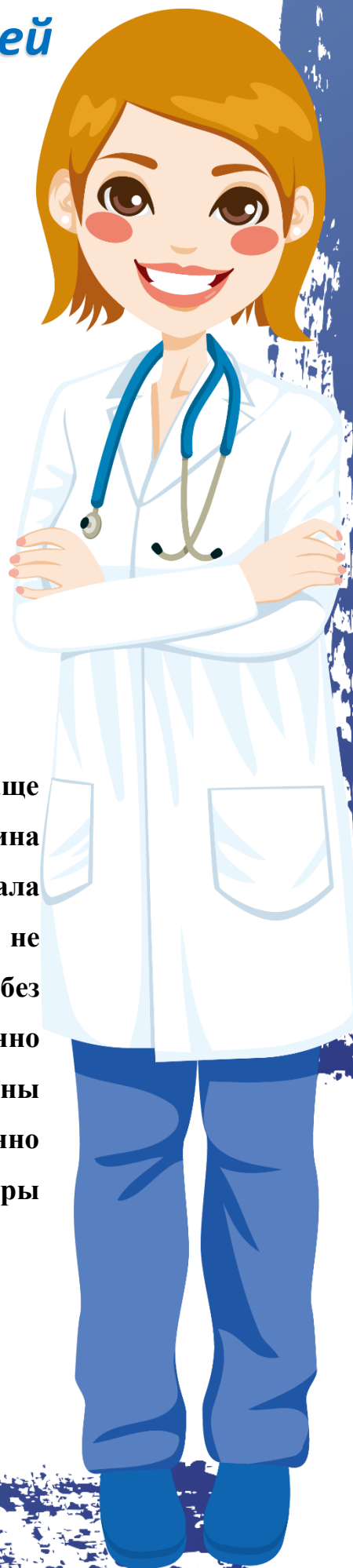
Памятка для родителей

Ротавирусная инфекция - острое вирусное заболевание; характеризуется симптомами общей интоксикации, поражением желудочно-кишечного тракта, дегидратацией. Обуславливает около половины всех кишечных расстройств у детей первых 2 лет жизни.

Возбудителем заболевания являются ротавирусы, которые подразделяются на два антигенных варианта; устойчивы во внешней среде. Размножение и накопление ротавируса происходит преимущественно в верхних отделах желудочно-кишечного тракта.

Клиника

Инкубационный период длится от 15 ч до 7 дней (чаще 1-2 дня). Заболевание начинается остро. Развернутая картина болезни формируется уже через 12-24 ч от начала заболевания. У детей выраженной лихорадки обычно не бывает. Характерен обильный жидкий водянистый стул без примеси слизи и крови. Более тяжелое течение обычно обусловлено наслоением вторичной инфекции. У половины больных отмечается рвота. У подростков на фоне умеренно выраженной интоксикации и субфебрильной температуры появляются боль в эпигастральной области, рвота, понос.



У всех больных наблюдается обильный водянистый стул с резким запахом; иногда мутновато-белесоватые испражнения могут напоминать испражнения холерного больного. Характерно громкое урчание в животе. Позывы к дефекации императивного характера, ложных позывов не бывает. У некоторых больных в испражнениях обнаруживают примесь слизи и крови, что всегда свидетельствует о сочетании ротавирусного заболевания с бактериальной инфекцией (шигеллез, эшерихиоз). У этих больных более выражены лихорадка и интоксикация. При обильном жидком стуле может развиваться обезвоживание.

При пальпации живота отмечают болезненность в эпигастральной и пупочной областях, грубое урчание в правой подвздошной области. Печень и селезенка не увеличены. Количество мочи в острый период болезни уменьшено, у отдельных больных обнаруживают альбинурию, лейкоциты и эритроциты в моче; повышается содержание остаточного азота в сыворотке крови. В начале болезни может быть лейкоцитоз, который в периоде разгара сменяется лейкопенией; СОЭ не изменена.

Диагноз

При распознавании учитывают клинические симптомы и эпидемиологические предпосылки. Диагноз подтверждается обнаружением ротавирусов в испражнениях различными методами (электронная микроскопия, иммунофлюоресцентный метод и др.). Меньшее значение имеют серологические исследования (РСК и др.).



Лечение

Основой является прежде всего восстановление потерь жидкости и электролитов. При обезвоживании I-II степени растворы дают перорально. Рекомендуются жидкости (чай, морс, минеральная вода).

Профилактика

Больных изолируют на 10-15 дней. При легких формах больные могут оставаться дома под наблюдением врача, если обеспечиваются лечение и достаточная изоляция. Проводят текущую и заключительную дезинфекцию. Специфическая профилактика не разработана.

Будьте здоровы!

Данная информация носит ознакомительный характер.
Помните, что самолечением заниматься нельзя! При возникновении первых признаков заболевания нужно обратиться к врачу!

